



# Ani Sensorinöral İşitme Kaybının Patofizyolojisi, Tanısı ve Tedavi Yöntemleri Üzerine Güncel Yaklaşımlar

## Current Approaches on the Pathophysiology, Diagnosis, and Sudden Sensorineural Hearing Loss Treatment Methods

Ahmet Hamdi KEPEKÇİ

AHK: [0000-0002-5332-5234](https://doi.org/10.46629/JMS.2024.163)

İstanbul Yeni Yüzyıl Üniversitesi, SHMYO, Odyometri Programı

### Öz

Ani İşitme Kaybı (AİK), en az 30 dB işitme kaybı ile karakterize olup, üç ardışık frekansta görülür ve 72 saat içinde gelişir. AİK'nin %90'unda sebep tespit edilemez, ancak viral enfeksiyonlar, vasküler problemler ve otoimmün hastalıklar gibi nedenler araştırılmalıdır. Epidemiyolojik olarak, yıllık insidans 100.000 kişide 5-20 vakadır. Tedaviye erken başlamak kritiktir ve kortikosteroidler ilk tercih olarak kullanılır. İlerleyen tedavi seçenekleri arasında intratimpanik kortikosteroid enjeksiyonları ve post-auriküler steroid enjeksiyonları hiperbarik oksijen tedavisi ve bunların kombinasyonları yer almaktadır. Tedaviye hızlı başlamak, işitme kaybının geri dönüşü için önemlidir. Ayrıca AİK'nin tedavisinde kişiye özel yaklaşımlar önerilir. AİK'nin genetik ve moleküler biyolojik temelini anlamak için çalışmalar devam etmektedir.

**Anahtar Kelimeler:** Ani İşitme Kaybı, Kortikosteroid, İntratimpanik Enjeksiyon, Hiperbarik Oksijen Tedavisi, Odyometri

### Abstract

Sudden Hearing Loss (SHL) is characterized by hearing loss of at least 30 dB, seen in three consecutive frequencies and developing within 72 hours. The cause of SHL cannot be determined in 90% of cases, but causes such as viral infections, vascular problems, and autoimmune diseases should be investigated. Epidemiologically, the annual incidence is 5-20 cases per 100,000 people. Early initiation of treatment is critical, and corticosteroids are the first choice. Advanced treatment options include intratympanic corticosteroid injections and post-auricular steroid injections, hyperbaric oxygen therapy, and combinations of these. Rapid initiation of treatment is important for reversibility of hearing loss. In addition, personalized approaches are recommended in the treatment of SHL. Studies are ongoing to understand the genetic and molecular biological basis of SHL.

**Keywords:** Sudden Hearing Loss, Corticosteroids, Intra-tympanic Injection, Hyperbaric Oxygen Therapy, Audiometry

## 1. Giriş

Ani işitme kaybı (AİK), Akut olarak 72 saat içinde gelişen sensörinöral tipte bir işitme kaybıdır. Bu durum, ardışık üç frekansta 30 dB veya daha fazla bir işitme kaybı ile karakterizedir. Kayıp genellikle iç kulak ve siniri sorunlarından kaynaklanır (1). Vakaların %90'ında sebep tespit edilemez, yani idiyopatik bir hastalık olarak tanımlanır. Bununla birlikte, viral enfeksiyonlar, vasküler problemler ve otoimmün hastalıklar gibi etyolojide rol oynayabilen sebepler incelenmelidir. Epidemiyolojik olarak, AİK'nin tahmini yıllık insidansı 100.000 de ila 27 vaka arasında değişmekte

olup çoğunlukla 40'lı ve 50'li yaşlardaki yetişkinlerde görülmektedir. Amerika Birleşik Devletleri'nde yılda yaklaşık 66.000 yeni vaka bildirilmektedir (2). Erken tanı ve tedavi, işitme kaybının geri dönüşü açısından kritik öneme sahiptir. Tanısal yaklaşımda, işitme kaybının türünü belirlemek için saf ses odyometrisi gibi testler kullanılırken, tedavi yönetiminde genellikle kortikosteroidler ilk tercih edilen ilaç grubudur. Kortikosteroidler, sistemik olarak ağızdan alınabileceği gibi intratimpanik enjeksiyon yoluyla doğrudan kulağa da enjekte edilebilir. Ayrıca hiperbarik oksijen tedavisi gibi diğer tedavi seçenekleri de mevcuttur. 15 yaşın altındaki hastalarda, 60 yaşın üzerindeki hasta-



larda ve vertigo varlığında prognozun daha kötü olduğu tespit edilmiştir (3).

## 2. Tanım, Epidemiyoloji ve Patofizyoloji

AİK tanısı için kriterler değişiklik göstermekte olup Amerikan Kulak Burun Boğaz-Baş ve Boyun Cerrahisi Akademisi ardışık üç frekansta  $\geq 30$  dB işitme kaybı olarak tanımlamaktadır. En son Çin kılavuzları AİK'nın ardışık iki frekansta  $\geq 20$  dB işitme kaybı olarak tanımlamaktadır (4).

Hastaların %32 ila %65'inin kendiliğinden iyileşebilmektedir (1). Erken tanı ve tedavi, işitme kaybının geri dönüşü için kritik öneme sahiptir. Tanısal yaklaşımda, işitme kaybının türünü belirlemek için saf ses odyometrisi kullanılır (Resim 1). Tedavide kortikosteroidler ilk tercih edilen ilaç grubudur ve bazı durumlarda intratimpanik enjeksiyonla doğrudan orta kulağa enjekte edilebilir. Diğer tedavi seçenekleri arasında hiperbarik oksijen tedavisi bulunmaktadır. Altta yatan nedene göre tedavi uygulamak en doğru işlemidir (2, 5, 6).

AİK tanısı konan olgular hastalığın seyri, müdahale seçenekleri bunların potansiyel faydaları ve oluşabilecek riskler hakkında bilgilendirilmelidir (1). AİK etiyojisi ve patofizyolojisi karmaşıktır ve tam olarak anlaşılamamıştır. Viral enfeksiyonların işitme siniri veya iç kulakta iltihaplanma ve hasara yol açabileceği düşünülmektedir. Bu duruma neden olabilecek yaygın virüsler arasında herpes simpleks, kabakulak ve kızamıkçık yer almaktadır (7).

AİK, iç kulaktaki kan akışını etkileyen vasküler sorunlardan kaynaklanabilir. İnme veya diğer dolaşım sorunları bu kategoriye girer (8). Bazı durumlarda, bağışıklık sistemi iç kulağa veya işitme sinirine saldırarak ani işitme kaybına yol açabilir (9). Kafa veya kulak bölgesine doğrudan darbe, iç kulak yapılarına zarar vererek ani işitme kaybına neden olabilir. Bunların dışında iç kulakta büyüyen tümörler, ototoksik ilaçlar veya genetik bozukluklar da AİK'nin olası nedenleri arasında yer alır (10).

## 3. Tanı

AİK, acil müdahale gerektiren tıbbi durumlardan biri olarak kabul edilmektedir (6).

Erken tanı, diğer ciddi durumların dışlanmasına ve tedavi stratejilerinin hızla belirlenmesine olanak tanır.

Birçok hasta, etkilenen kulakta baskı veya dolgunluk hissederek (5). Kulakta sürekli çınlama veya uğultu sesi de yaygın olarak görülür ve bu AİK'nin sık karşılaşılan semptomlarından biridir (5). Bazı hastalar, iç kulak iltihaplanması veya vestibüler sinir etkilenmesi nedeniyle baş dönmesi ve denge sorunları yaşayabilirler (5). Ayrıca bazı durumlarda enfeksiyon kaynaklı semptomlar da gözlenebilir (11). Bu semptomlar, ani işitme kaybının erken tanısı ve tedavisi için önem arz eder.

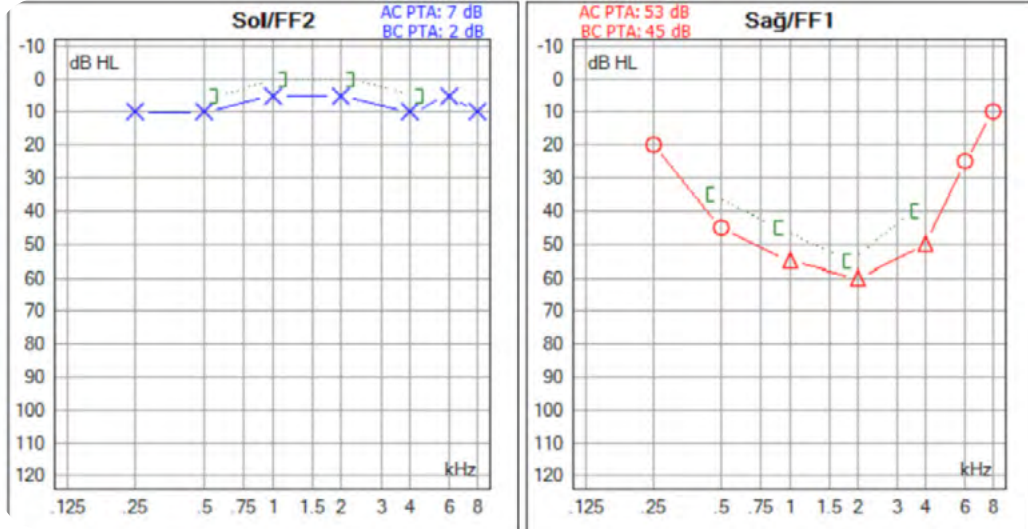
Ani işitme kaybının (AİK) tanı için saf ses odyometrisi, temel testlerden biridir. Bu test, hastanın işitebildiği farklı frekanslardaki seslerin yoğunluğunu ölçerek işitme kaybının derecesini belirler. Konuşma Ayırt Etme Testinde, AİK olan hastalar genellikle normal işitme seviyesine sahip kişilere kıyasla daha düşük konuşma ayırt etme puanlarına sahiptirler. Weber ve Rinne testleri gibi diyapazon testleri, işitme kaybının türünü belirlemeye yardımcı olur. AİK'lı hastalar ret-rokoklear patolojilerin mevcut olup olmadığını ayırt etmek için manyetik rezonans görüntüleme (MRI) ile değerlendirilmelidir (1). MRI Vestibüler schwannoma gibi nadir nedenleri saptamak için de önemlidir (11). İşitme kaybının altında yatan olası otoimmün, vasküler veya enfeksiyöz nedenleri incelemek için laboratuvar testleri kullanılabilir (5).

Hasta presbiakuzi, travmatik işitme kaybı, ototoksik ilaç kullanımı açısından sorgulanmalıdır. Vestibüler schwannoma gibi tümörler, iç kulakta sinirlere baskı yaparak işitme kaybına neden olabilir.

Tanıyı doğrulamak ve altta yatan sebebi belirlemek için hastanın klinik öyküsü, fizik muayene ve laboratuvar sonuçları dikkatlice değerlendirilmelidir (5, 11).

## 4. Tedavi

Tanı ve tedavi stratejileri dünya çapında hala güçlü bir heterojenliğe sahiptir ve bu durum ülkeler tarafından yayınlanan kılavuzlarda ve kulak burun boğaz uzmanlarının klinik uygulamalarında da görülmektedir. Birçok ülke AİK kılavuzlarını güncellemiştir. Bununla birlikte, mevcut kanıtların kalitesinin düşük olması nedeniyle tanı ve tedavi stratejilerinde önemli farklılıklar vardır. AİK kılavuzları global olarak farklılık gösterir; tanıda saf ton odyometrisi esas alınırken, tedavi protokolleri, özellikle glukokortikoid ve hemoreolojik ilaç kullanımı, ülkeden ülkeye değişir.



Resim 1: Sağ Kulakta Ani işitme kaybını gösteren odyogram

Bu durum, uluslararası standartların geliştirilmesinin önemini ortaya koymaktadır (4).

#### 4.1. Oral kortikosteroidler

Ani işitme kaybının (AİK) tedavisinde ilk basamak olarak oral kortikosteroidler sıklıkla kullanılır. Kortikosteroidler, iç kulakta meydana gelen inflamasyonu ve işitme siniri etrafındaki ödemi azaltmaya yardımcı olur. (5, 11). Genellikle oral olarak alınan kortikosteroidler, işitme kaybı başladıktan sonra mümkün olan en kısa sürede verilmelidir.

Oral steroid tedavisi için prednizon için yaygın olarak önerilen protokol, günde 60 mg'a kadar (1 mg/kg/gün) tek bir dozla tedaviye başlamayı içerir (12).

Bu başlangıç dozu daha sonra 10 ila 14 günlük bir süre boyunca kademeli olarak azaltılır. Yaygın bir azaltma programı, 4 gün boyunca maksimum dozun kullanılmasını ve ardından her 2 günde bir 10 mg'lık bir azaltmayı içerir. AİK tedavisinde kullanılan steroidler arasında prednizon, metilprednizolon ve deksametazon bulunur. Bunlar sistemik (oral, intravenöz veya intramusküler) ve/veya intratimpanik (IT) yollarla uygulanabilir. Prednizon 60 mg'ın eşdeğer dozu metilprednizolon için 48 mg ve deksametazon için 10 mg'dır. Tedavinin temel dayanağı, kontrendike olmadığı sürece oral steroidlerin erken dönemde başlatılmasıdır.

Geriatrik hastalarda, diyabeti olan hastalarda hamilelerde risk faktörleri dikkate alınmalı ve hastayla tartışılmalıdır. Kortikoterapi, hastanın durumuna göre özelleştirilmelidir. Örneğin, kortikosteroidlerin oral mı yoksa intratimpanik enjeksiyon yoluyla mı uygulanacağı, hastanın tedaviye yanıtına ve tercihlerine göre belirlenmelidir. Yaş, işitme kaybının şiddeti ve ek semptomlar gibi faktörler, hastaya özel tedavi planını şekillendirir. İntratimpanik steroid ve sistemik steroidin kombine kullanımında ise bir avantaj sağlamadığı düşünülmektedir (13).

#### 4.2 İntratimpanik steroid (İTS) enjeksiyonları

Ani işitme kaybı (AİK) tedavisi için klinik kılavuzlar, İTS enjeksiyonlarının kullanılmasını önermektedir. Bu kılavuzlar, oral kortikosteroidlerin yanı sıra, kulak zarına doğrudan enjeksiyon yoluyla kortikosteroidlerin verilmesinin de etkili bir tedavi yöntemi olduğunu belirtir. Bu enjeksiyonlar, kortikosteroid ilaçlarının doğrudan orta kulağa verilmesini sağlar ve oradan iç kulağa geçişin daha kolay olacağı tezi üzerine uygulanmaktadır. Oral kortikosteroidler kontrendike ise İTS enjeksiyonu endike olacaktır. Sistemik steroid kullanımından sonra iyileşme olmadığında (kurtarma tedavisi), sistemik steroidlerle birlikte yardımcı tedavi olarak veya sistemik steroid kullanılmadan bi-

rincil tedavi olarak kullanılabilir. Amaç, inflamasyonu azaltmak ve işitme sinirindeki ödemi kontrol altına almaktır. Klinik kılavuzlar, özellikle oral kortikosteroid tedavisine cevap vermeyen veya ağızdan kortikosteroid almakta güçlük çeken hastalar için intratimpanik enjeksiyonları önerir. Araştırmalar, bu yöntemin AİK vakalarında, oral kortikosteroidlerle benzer etkinliğe sahip olduğunu göstermiştir (14). Kortikosteroid dozu olarak 10 mg/mL konsantrasyonlarda deksametazon ve 30 mg/mL ve üzeri konsantrasyonlarda metilprednizolon uygulanmaktadır.

Ani işitme kaybında intratimpanik (IT) steroid tedavisinde genellikle deksametazon tercih edilir, çünkü güçlü anti-enflamatuar etkisi ve iç kulak yapılarına yüksek konsantrasyonda ulaşma yeteneği vardır. Tedavi, haftada bir kez 0.3 ila 0.5 mL deksametazon enjeksiyonu ile yapılır ve erken dönemde uygulandığında iyileşme olasılığı daha yüksektir.

Ani işitme kaybında intratimpanik enjeksiyon olarak kullanılan methylprednizolon genellikle 40 mg/mL ile 62.5 mg/mL arasında bir dozda uygulanır. Uygulama sıklığı ise haftada birkaç kez enjeksiyon yapılmalıdır.

Steroidler, iç kulaktaki enflamasyonu azaltarak, kan akışını artırarak ve bağışıklık yanıtlarını düzenleyerek işitme kaybını önlemeye çalışır.

#### 4.3 Postauriküler steroid (PAS) tedavisi

ITS'nin yanı sıra Çin'de yaygın olarak kullanılan bir diğer yerel ilaç dağıtım yaklaşımı da postauriküler steroid (PAS) tedavisidir. Prosedür, retroauriküler sulkusun orta noktasından deriden dikey olarak giren ve ilaçları mastoid çıkıntısının periosteumuna ileten bir enjektör tarafından gerçekleştirilir (15).

Postauriküler steroid (PAS) tedavisinde kullanılan 1 ml. methylprednisolone (40 mg/mL) dozaj dezenfeksiyondan sonra etkilenen kulağın mastoid kemiğinin kribriform alanının yüzeyine enjekte edilir ve enjeksiyondan sonra enjeksiyon bölgesini 5 dakika boyunca bir pamuk topuyla sıkıştırılır.

Bu tedavi genellikle haftada bir veya iki kez olmak üzere 5 kez gerçekleştirilir. Bazı çalışmalarda, bu tedavi yönteminin özellikle tedaviye dirençli ani işitme kaybı vakalarında etkili olduğu belirtilmiştir (16).

PAS tedavisi Çin'de basit ve pratik bir seçenek olarak yaygın şekilde kullanılmaktadır. Özellikle dü-

şük frekanslardaki eşik düşüşünün eşlik ettiği klinik tablolarda ITS'den daha iyi sonuçlar alındığı ifade edilmektedir (15). Ayrıca Çin'deki kulak burun boğaz uzmanları hemoreoloji ve nörotrofik ilaçlarının kombinasyon tedavisinin AİK'nın prognozunu iyileştirebileceğini yazmaktadır (4).

#### 4.4 Hiperbarik oksijen tedavisi (HBOT)

Hiperbarik oksijen tedavisi (HBOT), AİK için ikinci basamak tedavi olarak kullanılan bir yöntemdir. Bu tedavi ile hastanın basınçlı bir ortamda saf oksijen soluması sağlanır. Artan oksijen basıncı, iç kulağa ve sinir hücrelerine oksijen iletiminin artmasına yardımcı olur.

HBO terapisi genellikle günde bir veya iki kez uygulanır ve toplamda 10 ila 20 seans yapılır. Her bir seans 2.0 ila 2.5 atm basınç altında 60 ila 90 dakika sürebilir. HBO, iç kulakta oksijen miktarını artırarak hücrelerin oksijenlenmesini ve iyileşmesini destekler, bu da işitme kaybının düzelmesine yardımcı olabilir.

Tedavinin mantığı, AİK'nin olası nedenleri arasında yer alan damarsal sorunların oksijen takviyesiyle iyileştirilmesi esasına dayanır. AAO-HNS gibi kılavuzlar, HBOT'un özellikle şiddetli veya derin işitme kaybı vakalarında ve başlangıçtan sonraki ilk üç ay içinde kullanıldığında faydalı olabileceğini belirtir. Bu tedavi genellikle, kortikosteroid tedavisi gibi ilk basamak tedavilere yanıt vermeyen hastalar için kullanılır (11). HBOT + sistemik steroidler grubunda işitme iyileşme oranı, intratimpanik + sistemik steroid grubuna göre anlamlı derecede daha yüksek bulunmuştur (17).

#### 4.5 Antiviral Ajanlar

AİK tedavisinde antiviral ajanlar genellikle viral enfeksiyon kökenli nedenler düşünülüyorsa kullanılır. Bazı vakalarının viral enfeksiyonlardan kaynaklanabileceği hipotezi üzerine, antiviral tedavilerin özellikle herpes simpleks virüsü gibi virüslerin neden olduğu durumlarda etkili olabileceği düşünülmüştür. Bununla birlikte, antiviral tedavilerin etkinliği konusundaki araştırmalar çelişkili sonuçlar vermiştir. Son klinik rehberlere göre, antivirallerin AİK'nin tedavisinde kullanımı hala tartışmalıdır ve rutin olarak önerilmemektedir (11). Bu yüzden, antivirallerin kullanımı genellikle diğer nedenlerin ekarte edilmesinden ve özel-

**Tablo 1: Ani İşitme Kaybı Tedavi Yöntemlerinin Kısa Bir Özeti**

Tedavi Yöntemi	Açıklama	Doz / Sıklık	Etki Mekanizması
Oral Kortikosteroidler	Ani işitme kaybında ilk basamak tedavi olarak kullanılır.	Prednizon: 60 mg/gün (1 mg/kg/gün), 10-14 gün boyunca kademeli azaltma.	İç kulakta inflamasyonu azaltır, ödemi kontrol altına alır.
Intratimpanik Steroid Enjeksiyonu	Deksametazon veya metilprednizolon içeren steroidlerin kulak zarına doğrudan enjeksiyonuyla uygulanır.	Deksametazon: 10 mg/mL; Methylprednizolon: 40-62.5 mg/mL. Haftada 1 kez enjeksiyon yapılabilir.	İç kulaktaki inflamasyonu azaltır, kan akışını artırır ve bağışıklık yanıtını düzenler.
Postauriküler Steroid (PAS) Tedavisi	Çin'de yaygın olarak kullanılan, mastoid periosteuma ilaç iletimi sağlayan bir tedavi yöntemi.	Methylprednisolone: 40 mg/mL, haftada 1-2 kez, toplam 5 kez.	Özellikle düşük frekanslardaki işitme kayıplarında etkili, ITS'den daha iyi sonuçlar verdiği belirtiliyor.
Hiperbarik Oksijen Tedavisi (HBOT)	Basıncı ortamda saf oksijen soluma yoluyla uygulanır.	Günde 1-2 kez, toplamda 10-20 seans; 2.0-2.5 atm basınç altında, 60-90 dakika sürebilir.	İç kulağa ve sinir hücrelerine oksijen iletimini artırarak işitme kaybının düzelmesine yardımcı olur.
Antiviral Tedavi	Viral enfeksiyonların neden olduğu ani işitme kaybında kullanılır.	Asiklovir: Günde 800 mg, 7-10 gün süreyle.	Viral enfeksiyonu kontrol altına alarak işitme kaybının ilerlemesini önlemeye çalışır.
Kombinasyon Tedavileri	Kortikosteroidler ve hemoreolojik ilaçlar veya antiviral tedaviler gibi çeşitli tedavi yöntemlerinin kombinasyonu.	Hastanın durumuna göre değişebilir.	Tedavinin etkinliğini artırmak için birden fazla mekanizma ile işitme kaybını hedefler.

likle viral enfeksiyon varlığının gösterilmesinden sonra önerilir. Antiviral tedavi, özellikle viral enfeksiyonların ani işitme kaybına neden olduğu düşünülen durumlarda kullanılır. Örneğin, herpes simpleks virüsüne karşı asiklovir gibi antiviral ilaçlar tercih edilebilir. Tipik doz, günlük olarak 800 mg asiklovir olup, tedavi süresi genellikle 7 ila 10 gün arasında değişebilir. Antiviral tedavi, enfeksiyonu kontrol altına alarak işitme kaybının ilerlemesini önlemeye amaçlar.

Tedavi yaklaşımını özetleyecek olursak ani işitme kaybının tedavisinde oral kortikosteroidler, intratimpanik steroid enjeksiyonları, postauriküler steroid tedavisi, hiperbarik oksijen tedavisi ve antiviral ajanlar gibi çeşitli farmakolojik ve non-farmakolojik yöntemler, inflamasyonu azaltmak, işitme siniri üzerindeki ödemi kontrol altına almak ve işitme fonksiyonunu korumak amacıyla kullanılmaktadır (Tablo).

## 5. Gelecek Perspektifleri

AİK ile ilgili gelişmekte olan tedaviler ve teknolojiler konusunda bilim insanları, AİK'nin genetik ve moleküler biyolojik temelini anlamak için çalışmaktadır. Genetik analizler, bu duruma yatkınlık oluşturan genetik faktörleri tanımlamaya yardımcı olabilir ve daha iyi hedeflenmiş tedavilerin geliştirilmesini sağlayabilir (11). İntratimpanik enjeksiyonlarla ilgili olarak, ilaçların iç kulağa yavaş yavaş salınmasını sağlayacak mikro küreler geliştirilmektedir. Bu, birden fazla enjeksiyon yerine tek bir enjeksiyonla ilacın verilmesine olanak tanır (5). Hiperbarik oksijen tedavisi (HBOT), özellikle şiddetli işitme kaybı vakalarında araştırılmaktadır. HBOT'nin etkinliğini artırmak ve daha geniş bir hasta grubunda uygulanabilirliğini incelemek için daha fazla araştırma yapılmaktadır (11). AİK'nin nedenlerini daha iyi anlamak ve tanıyı desteklemek için yapay zekâ destekli görüntüleme teknikleri geliştirilmektedir. Bu alanlardaki araştırmalar, AİK'nin daha iyi anlaşılmasına ve tedavisinin iyileştirilmesine katkıda bulunacaktır. AİK'nin genetik temellerine yönelik çalışmalar, gen terapisi ve yeni ilaçların geliştirilmesine yönelik öncü araştırmalar yapılmaktadır. Özellikle iç kulağın hasar görmüş hücrelerini onarmak veya değiştirmek için potansiyel olarak gen terapisi çalışmaları bulunmaktadır (18).

## 6. Sonuç

AİK, hızlı müdahale gerektiren ve yaşam kalitesini önemli ölçüde etkileyen acil bir sağlık sorunudur. AİK'in erken tanısı ve tedavisi, işitme kaybının geri dönüşü açısından kritik öneme sahiptir. Amerika Birleşik Devletleri, Almanya ve Çin gibi farklı ülkelerin klinik kılavuzları ve tedavi yaklaşımlarındaki farklılıklar, AİK tedavisinde küresel ölçekte heterojen bir yapının varlığını ortaya koymaktadır. Bu farklılıklar, ülkelerin klinik uygulamalarında ve yayınladıkları kılavuzlarda belirgin şekilde görülmektedir. Gelecekteki araştırmalar, AİK'nin genetik ve moleküler temellerini daha iyi anlamak, yeni tedavi yöntemleri geliştirmek ve mevcut tedavilerin etkinliğini artırmak üzerine yoğunlaşmalıdır. Sonuç olarak, AİK tanı ve tedavisinde erken müdahale ve kişiye özel tedavi stratejileri, hastaların işitme yetisinin korunmasında ve yaşam kalitesinin iyileştirilmesinde önemli rol oynamaktadır. Bu alandaki araştırmaların devam etmesi, AİK'nin daha iyi anlaşılmasına

ve tedavi edilmesine yönelik umut verici gelişmelere kapı aralayacaktır.

Received/Geliş Tarihi: 14.06.2024

Accepted/Kabul Tarihi: 20.08.2024

## Kaynaklar

1. Stachler RJ, Chandrasekhar SS, Archer SM, Rosenfeld RM, Schwartz SR, Barrs DM, et al. Clinical Practice Guideline. Otolaryngology–Head and Neck Surgery. 2012;146(S3).
2. Chandrasekhar SS, Tsai Do BS, Schwartz SR, Bontempo LJ, Faucett EA, Finestone SA, et al. Clinical practice guideline: sudden hearing loss (update). Otolaryngology–Head and Neck Surgery. 2019;161(1\_suppl):S1-S45.
3. Byl Jr FM. Sudden hearing loss: eight years' experience and suggested prognostic table. The Laryngoscope. 1984;94(5):647-61.
4. Chen N, Karpeta N, Ma X, Ning X, Liu X, Song J, et al. Diagnosis, differential diagnosis, and treatment for sudden sensorineural hearing loss: Current otolaryngology practices in China. Frontiers in Neurology. 2023;14.
5. Health. Nlo. NIH Publication No. 00–4757. In: Deafness S, editor.: National Institutes of Health Bethesda, MD; 2000.
6. Lee HA, Chung JH. Contemporary Review of Idiopathic Sudden Sensorineural Hearing Loss: Management and Prognosis. Journal of Audiology and Otolology. 2024;28(1):10-7.
7. Shi X, Liu X, Sun Y. The Pathogenesis of Cytomegalovirus and Other Viruses Associated with Hearing Loss: Recent Updates. Viruses. 2023;15(6).
8. Ballesteros F, Alobid I, Tassies D, Reverter JC, Scharf RE, Guilemany JM, et al. Is There an Overlap between Sudden Neurosensorial Hearing Loss and Cardiovascular Risk Factors? Audiology and Neurotology. 2009;14(3):139-45.
9. Bhat AM, Nanu DP, Nguyen SA, Meyer TA, Labadie RE. Prognosis of Bilateral Sudden Sensorineural Hearing Loss: A Systematic Review and Meta-Analysis. The Laryngoscope. 2024.
10. Ruiz-García C, Lassaletta L, López-Larrubia P, Varela-Nieto I, Murillo-Cuesta S. Tumors of the nervous system and hearing loss: Beyond vestibular schwannomas. Hearing Research. 2024;447.
11. Consultant360. Sudden Hearing Loss: Guideline for Diagnosis and Management. Consultant360. 2012;52(4).
12. Powell-Tuck J, Bown R, Lennard-Jones J. A comparison of oral prednisolone given as single or multiple daily doses for active proctocolitis. Scandinavian journal of gastroenterology. 1978;13(7):833-7.
13. Torun MT. Ani İdiopatik İşitme Kaybı Tedavisinde Sistemik Steroide İntratimpanik Steroid Eklenmesi Tedavi Etkinliğini Artırır mı? İstanbul Yeni Yüzyıl Üniversitesi, Yeni Yüzyıl Journal of Medical Sciences. 2022;3(Special



- Issue 1):47-52.
14. Rauch SD, Halpin CF, Antonelli PJ, Babu S, Carey JP, Gantz BJ, et al. Oral vs intratympanic corticosteroid therapy for idiopathic sudden sensorineural hearing loss: a randomized trial. *Jama*. 2011;305(20):2071-9.
  15. Li J, Yu L, Xia R, Gao F, Luo W, Jing Y. Postauricular hypodermic injection to treat inner ear disorders: experimental feasibility study using magnetic resonance imaging and pharmacokinetic comparison. *The Journal of Laryngology & Otology*. 2013;127(3):239-45.
  16. Ren G, Xu J, Lan L, Ma B, Zhang Q. Postauricular injection of methylprednisolone sodium succinate as a salvage treatment for refractory sudden sensorineural hearing loss. *Irish Journal of Medical Science (1971-)*. 2021;190:1165-72.
  17. Hosokawa S, Hosokawa K, Takahashi G, Sugiyama K-i, Nakanishi H, Takebayashi S, et al. Hyperbaric oxygen therapy as concurrent treatment with systemic steroids for idiopathic sudden sensorineural hearing loss: a comparison of three different steroid treatments. *Audiology and Neurotology*. 2018;23(3):145-51.
  18. Delmaghani S, El-Amraoui A. Inner Ear Gene Therapies Take Off: Current Promises and Future Challenges. *Journal of Clinical Medicine*. 2020;9(7).

### Ek Bilgiler

Bu çalışma, 2024 yılında gerçekleştirilen 5. Otoloji & Odyoloji Kongresi'nde sunulmuştur.